

ВЫПИСКА

из карты стационарного больного № 577

Фамилия Имя Отчество: НИКОЛАЕВА ЮЛИЯ ОЛЕГОВНА

Дата рождения: 13.06.1976г.

Домашний адрес: г.Мурманск, ул.Сивко д.3 кв.42

Место работы: ООО «Продбаза 51»-менеджер

Страховой полис: № 5153 3208 8600 0161 ОАО «Согаз-Мед»

Дата поступления: 18.01.2016г.

Дата выписки: 01.02.2016г.

Клинический диагноз:

Основной: Сахарный диабет 1 типа. Целевой уровень HbA1c менее 7.0%.

Осложнения: Кетоз (-).Диабетическая непролиферативная ретинопатия ОУ.

Состояние после ЛК от 06.2015. Диабетическая периферическая полинейропатия нижних конечностей, дистальный тип, сенсорная симметричная форма. Синдром диабетической стопы справа, нейропатическая форма. Диабетическая нейроостеоартропатия справа (стопа Шарко).

Сопутствующий : Гипертоническая болезнь II стадии, достигнутая степень 0, риск IV.

Нарушение жирового обмена 2 ст. абдоминальное ожирение.

Поступила в плановом порядке.

Проведено обследование:

Общий анализ крови от				Общий анализ мочи от		
	19.01.				19.01.	27.01.
Гемогл.	149		г/л	Плотн.	1016	м/м
Эрит.	5,04		$\times 10^{12}/л$	Цвет	Желт.	Желт.
Цв.пок.	0,89			Реакц.	Кисл.	Кисл.
Лейк.	8,8		$\times 10^9/л$	Белок	/-/	/-/
Эоз.	5			Сахар	/-/	/+/
Базоф.				Лейк.	7-10	2-4
П/я				Эрит.	2-4	
С/я	37			Цилл.		
Лимф.	25			Эпит.пл.	5-10	4-5
Моноц.	6			Бакт.		
Тромбоц.	347		$\times 10^9/л$	Слизь		
СОЭ	7		мм/час	Ацетон		

Микрореакция на сифилис от 19.01.2016г. отриц.

БИОХИМИЯ: 19.01.2016г.

Билирубин 10,7 мкмоль/л	Холестерин 4,02 ммоль/л	Мочевина 6,27 ммоль/л
АЛТ 12,5 ед/л	Триглицериды 0,751 ммоль/л	Креатинин 77 мкмоль/л
АСТ 20,4 ед/л	Х-ЛПВП 1,22 ммоль/л	Фибриноген 2860 мг/л
СРБ 20 ед	Х-ЛПНП 2,88 ммоль/л	

Гликемический профиль:

Дата	20.01.	22.01.	25.01.	27.01.	29.01.	01.02.
8-00	7,41	11,9	10,82	7,82	9,42	5,8
12-00	5,84	12,3	7,41	2,35	3,06	8,2
17-00	4,2	12,6	6,4	10,6	5,3	

Проведено лечение: диета 9, лантус, новорапид, берлитион, прозерин, вит. В1, 6, престариум, ципрофлоксацин, физиолечение, массаж.

Выписана с положительной динамикой: по сахарному диабету компенсирована, уменьшились клинические проявления осложнений СД.
Откоррегирована сахароснижающая терапия, диета, режим физических нагрузок.

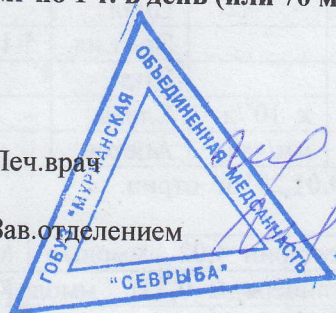
Б/л № 191 324 358 837 с 18.01.16г. по 1.02. 16 г. Открыт. Явка в пол-ку 2.02.16г.
ВК № 5511 от 18.01.16г. с 18.01.16г. по 02.02.16г.

РЕКОМЕНДОВАНО:

1. "Д"-наблюдение эндокринолога поликлиники по месту жительства:
 - =контроль гликемии 3 р/сут;
 - =при гликемии выше 16 ммоль/л контроль ацетона в моче;
 - =осмотр окулиста, невролога (подиатра) 1 раз в год;
 - =биохимический анализ крови (общий холестерин, ХЛВП, ХЛНП, триглицериды, билирубин, АЛТ, АСТ, мочевины, креатинин, калий) 1 раза в год;
 - =УЗИ брюшной полости, почек 1 р/год;
 - =тест на МАУ 2 раз в год;
 - =регулярный контроль АД. Нормализация массы тела;
 - =ОАК, ОАМ, ЭКГ – 1 раз в год;
 - =регулярные дозированные физические нагрузки с учетом сопутствующей патологии \по 30-60 мин. не менее 3 р/нед.\
 - =соблюдать правила ухода за стопой
 - =диета 9 (по ХЕ) с ограничением легкоусв. углеводов;
 - уменьшением употребления жиров, насыщенных жирных кислот (животные жиры, сливочное масло, сливки, яйца);
 - увеличить употребление продуктов, обогащенных полиненасыщенными жирн. к-ми (рыба, птица, морепродукты), клетчатки и сложных углеводов (овощи, фрукты);
 - =контроль НвА1с 1 раз в 3 месяца.
2. Лантус в 22.00 - 46 ед.
3. Новорапид в 8.00 – 8-10 ед, в 13.00 – 8-10 ед, в 19.00 – 8-10 ед с учетом ХЕ.
4. Постоянный прием препаратов:
 - =Периндоприл 5 мг по 1 т. утром.
5. Препараты а-липовой (тиоктовой) кислоты 600 мг/сут. курсом до 3 мес. 2 р/год.
6. Консультация ортопеда для изготовления индивидуального ортеза, подбора ортопедической обуви.
7. Наложение индивидуальной разгрузочной повязки Total Contact Cast.
8. Алендронат 10 мг по 1 т. в день (или 70 мг по 1 т. в нед.) натощак за 2 часа до еды до еды.

01.02.2016г.

Леч.врач
Зав.отделением



Шатохина М.Б.

Зотов А.В.

Магнитно-резонансная томография

Фамилия, Имя, Отчество:	Николаева Юлия Олеговна
Дата рождения:	13.06.1976
Пол:	Ж
Область исследования:	Магнитно-резонансная томография суставов правой стопы
Номер исследования	051-001-0026132

На серии МР томограмм взвешенных по T1 и T2 в трех проекциях, в том числе с жироподавлением, визуализированы передние и средние отделы стопы.

В анамнезе сахарный диабет I типа.

На фоне массивного отека мягких тканей визуализируется подвывих I и II плюсневых костей.

Суставные щели плюсне-предплюневых суставов неравномерно сужены. Выявляется узурация суставных поверхностей костей, краевые костные разрастания. Капсулы суставов утолщены. В полости суставов определяется умеренное количество выпота.

Сигнал хрящевого компонента сустава снижен, суставной гиалиновый хрящ неравномерно истончен.

Визуализируется умеренно-выраженный трабекулярный отек медиально, промежуточной и латеральной клиновидных костей, кубовидной кости, ладьевидной кости и I-V плюсневых костей.

Суставные щели остальных плюсне-фаланговых суставов на уровне исследования неравномерно сужены, выпот в полости суставов не определяется.

Целостность связочного аппарата не нарушена. Сухожилия на исследуемом уровне структурно не изменены.

Заключение: МР картина диабетической стопы, остеоартроз I-V плюсне-предплюневых суставов. Нельзя исключить остеоартропатию Шарко. Признаки остеоартроза I-го - V-го плюснефаланговых суставов.

25.01.2016

Врач Пшеничников В.С.

Данное заключение не является диагнозом и требует интерпретации лечащего врача

**ГБОУЗ "Мурманская городская клиническая больница скорой
медицинской помощи"**

Рентген

ФИО пациента : **НИКОЛАЕВА ЮЛИЯ ОЛЕГОВНА**

Номер пациента : **157192**

Дата рождения : **13.06.1976**

Номер ИБ :

Шифр оплаты : **3.1.5 (Наличный расчет - Платные (касса))**

Направление : **Платные услуги**

Номер по журналу **217844** Дата исследования: **24.02.2016**

Рентгенография стопы (в 2-х проекциях)

Доза за данное исследование: **0,002 мЗв**

Плановое Амбулаторный Цифровой (2 снимка)

Описание	<p>На рентгенограммах правой и левой стоп в прямой и боковой проекциях на плоскостопие -</p> <p>Слева определяется контактная деструкция в области предплюсны-плюсны: промежуточной и латеральной клиновидной костей и головок 2-4 плюсневых костей, краевая деструкция головок 1,5 плюсневых костей.</p> <p>Сужена суставная щель 1 плюсне-фалангового сустава с обеих сторон с субхондральным склерозом суставных поверхностей с их краевыми небольшим костными разрастаниями.</p> <p>Угол отклонения 1 пальца справа - 5 градусов, слева - 18 градусов.</p> <p>Угол между 1 и 2 плюсневыми костями справа: -5 градусов (отрицательный), слева - 8 градусов.</p> <p>Измерение соотношения костей в левой стопе не является достоверным в следствии деструкции костей и смещения в латеральную сторону головок плюсневых костей.</p> <p>Угол свода стопы справа - 141 градусов, слева - 142 градусов.</p> <p>Высота свода стопы справа - 13 см, слева - 13 см.</p> <p>Незначительные проявления артроза таранно-ладьевидного сустава с обеих сторон.</p>
Заключение	Остеомиелит левой стопы. Поперечное плоскостопие 1 ст, продольное плоскостопие 2 ст с обеих сторон.

Дата описания:

24.02.2016 10:59

Врач :

Пиликин Петр Андреевич

Лаборант :

Трофимова Наталья Михайловна



Дата 03.02.16,

Жалобы ИР СЖИИ, К ВЕЦРУ ИЗЪЯМО. БОЛИ В ПР. СТОПЕ

Состояние: удовлетворительное.

Дыхание, гемодинамика - стабильные

Живот мягкий, б/болезненный

St loc: гипсовая иммобилизация хвост самабо ЛТ-НО, ЛМХ КРАМЫ - РАЧА БАД НА ЛП-ИМУ. БАЛЛОТАЦИЯ НАДКОЛЕННИКА

П/опер. швы(рубцы)

Олезненность ПРАИ. НЕТ. (СМУ В СТОПЕ С ИМЖЕИ).

Отек в НЕТ ДИФОРМАЦИЯ СУЕДИ. ЭД. ПР. СТОЛЫ ВЗДУСНОЯ

Движение в суставе П/СТОЛК. ВП. Сгиб= гр., Разгиб.= гр., Отведение

Чувствительность, кровоснабжение, движение в дистальных отделах травм.(оперир.) конечности ИМЖЕИ ПР. СТОПЫ С ИМЖЕИ.

Rg контроль :

Диагноз : ДИАБЕТ. ОСТЕОАРТРОПАТИЯ ПРАВАЯ

Лечение: продолжает/ закончено ЛИСФРАНКА ПР. ПРАВОЙ СТОПЫ С ФОРМИРОВА- КАЕМ БОДЫ В РАХ ПЛЮСНЕВ. КОСТЕЙ

Выполнено: перевязка, наложение/укрепление гипса, сняты швы, удал. спиц, в/суставная инъекция

Дипроспан 1,0, Алфлутоп 2,0, Лидокаин 2,0, ас.пов-ка.

Рекомендовано: И ГЛОЖЕИ - ХОДЬБА НА ПЛЫВАЛЬНИК С ГИПСОВ. ЛАПТЕГА-САМОЖОК ПР. КОСМУ 3-4 ЧАСАМИ

Явка - НЕОБЯЗАТЕЛЬНО В.Э.П., ЭИДЖИИ ИМЖЕИ

Врач Логачев Е.С. - ИРИЧУЛОВА ИТ ЭТА - ОРТОПЕД

- Т.ЦЕЛЬ. Г" 1х2р = (ИРИЧУЛОВА ИТ)
- ЧИСТАЯ ТРЕТИЯ
- Т.МЕЯКАЛЬЧИК ЭДВАИ С ПОДЪИМО
- Т.БЧВАЛОС МСХЕИ ТИМЕ
- ВНО СЛЕД-ИДЕИ ПР. КОД НА СЛЕД. РАЗГРЯЗОЧИЮ ОДУВЪ/ИТА ОРТОПЕД


Аппарат УЗД Toshiba Nemio XG
 ГОБУЗ "Мурманская городская поликлиника № 4"
 ПРОТОКОЛ РЕНГЕНОГРАФИЧЕСКОГО ОБСЛЕДОВАНИЯ
 Николаева Ю.О., 13.06.1976, Сивко ул, д.3, кв.42
 ВРАЧ: Козлова А.В. 02.02.2016

Дата: 02.02.2016
Рентгенография: №726

Протокол исследования: СТОП В 2Х ПР. Без пред. снимков.

Описание: На рентгенограмме - деструктивные изменения в сочленяющихся отделах основания 2ой,3 плюсневой и промежуточной костей правой стопы. Резко расширен межплюсневый промежуток между основаниями 1ой и 2ой плюсневой кости за счет латерального подвывиха основания плюсневых костей. Выраженная периостальная реакция по латеральной поверхности основания 1ой плюсневой кости. СУБХОНДРАЛЬНЫЙ СКЛЕРОЗ И УПЛОЩЕНИЕ СУСТАВНЫХ ПОВЕРХНОСТЕЙ СОЧЛЕНЯЮЩИХСЯ КОСТЕЙ В ПЛЮСНЕФА ЛАНГОВЫХ СУСТАВАХ 1ЫХ ПАЛЬЦЕВ. СУЖЕНЫ СУСТАВНЫЕ ЩЕЛИ В ВЫШЕОПИСАННЫХ СУСТАВАХ. ОСТЕОФИТЫ ПО КРАЯМ СУСТАВНЫХ ПОВЕРХНОСТЕЙ СОЧЛЕНЯЮЩИХСЯ КОСТЕЙ В ВЫШЕОПИСАННЫХ СУСТАВАХ. КИСТОВИДНОЙ ПЕРЕСТРОЙКИ ПОДХРЯЩЕВЫХ ОТДЕЛОВ СОЧЛЕНЯЮЩИХСЯ КОСТЕЙ НЕ ОПРЕДЕЛЯЕТСЯ.

Заключение: Диабетическая остеоартропатия правой стопы. Стопа Царко. Подвывих оснований плюсневых костей в суставе Лисфранка справа. ДОА 1ых ПФС 1 ст.

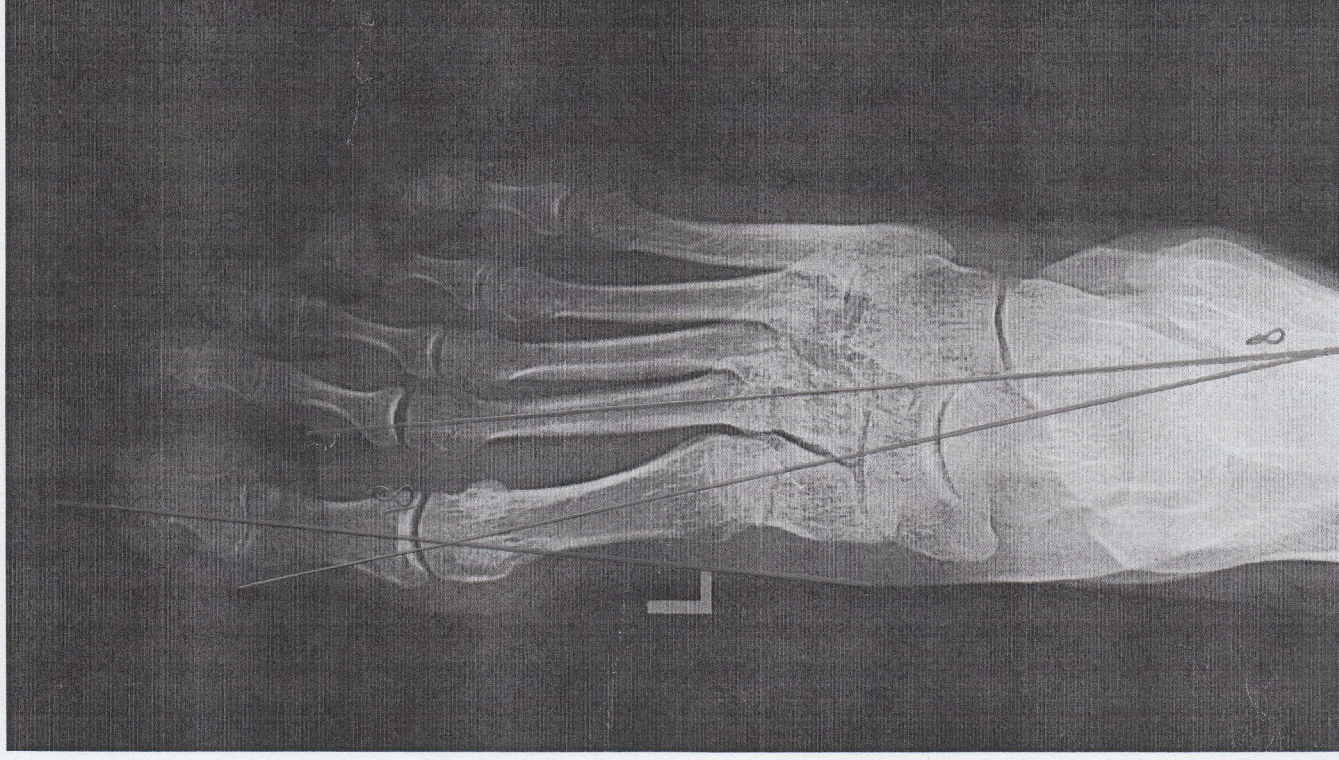
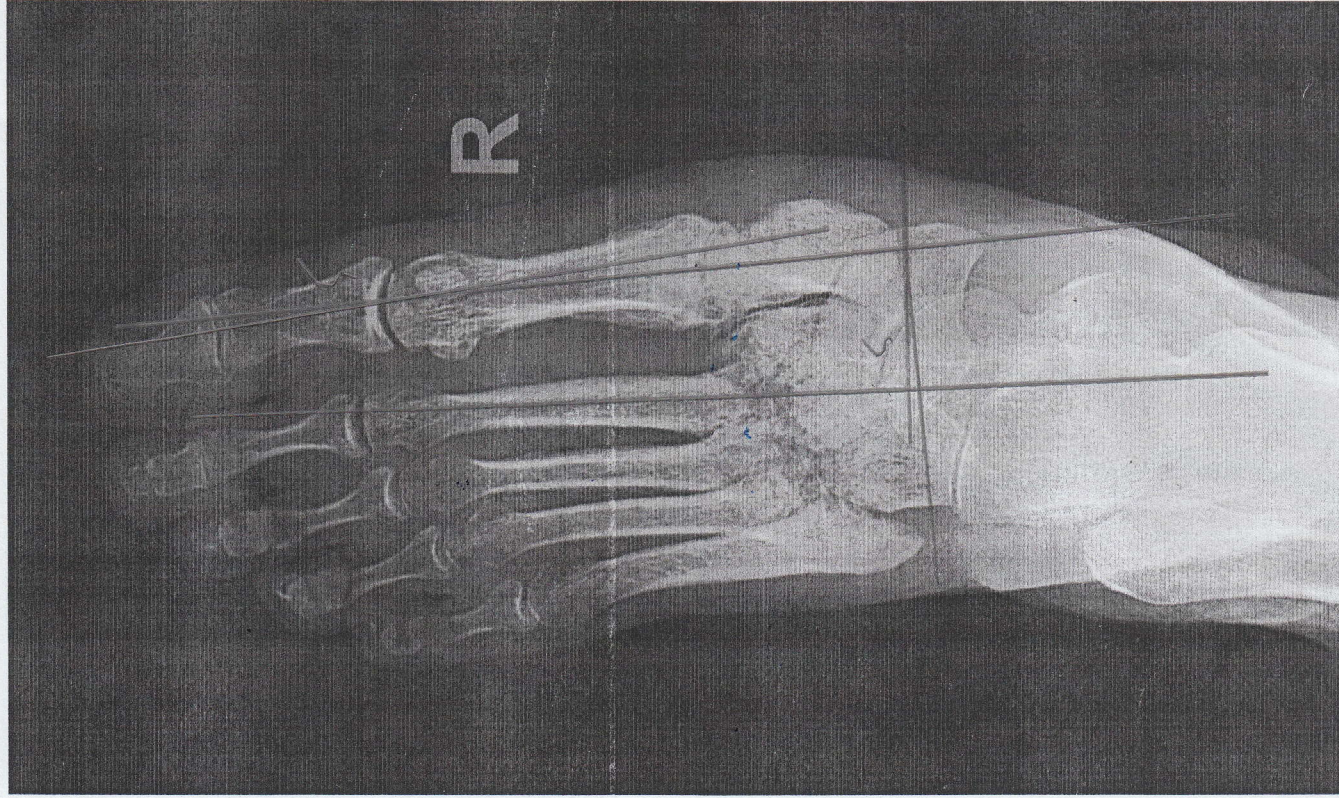
Козлова А.В. 

МБУЗ "Мурманская городская клиническая БСМП"
Мурманск ул. Володарского, 18

ФИО Николаева Ю О
Дата рождения 13.06.1976

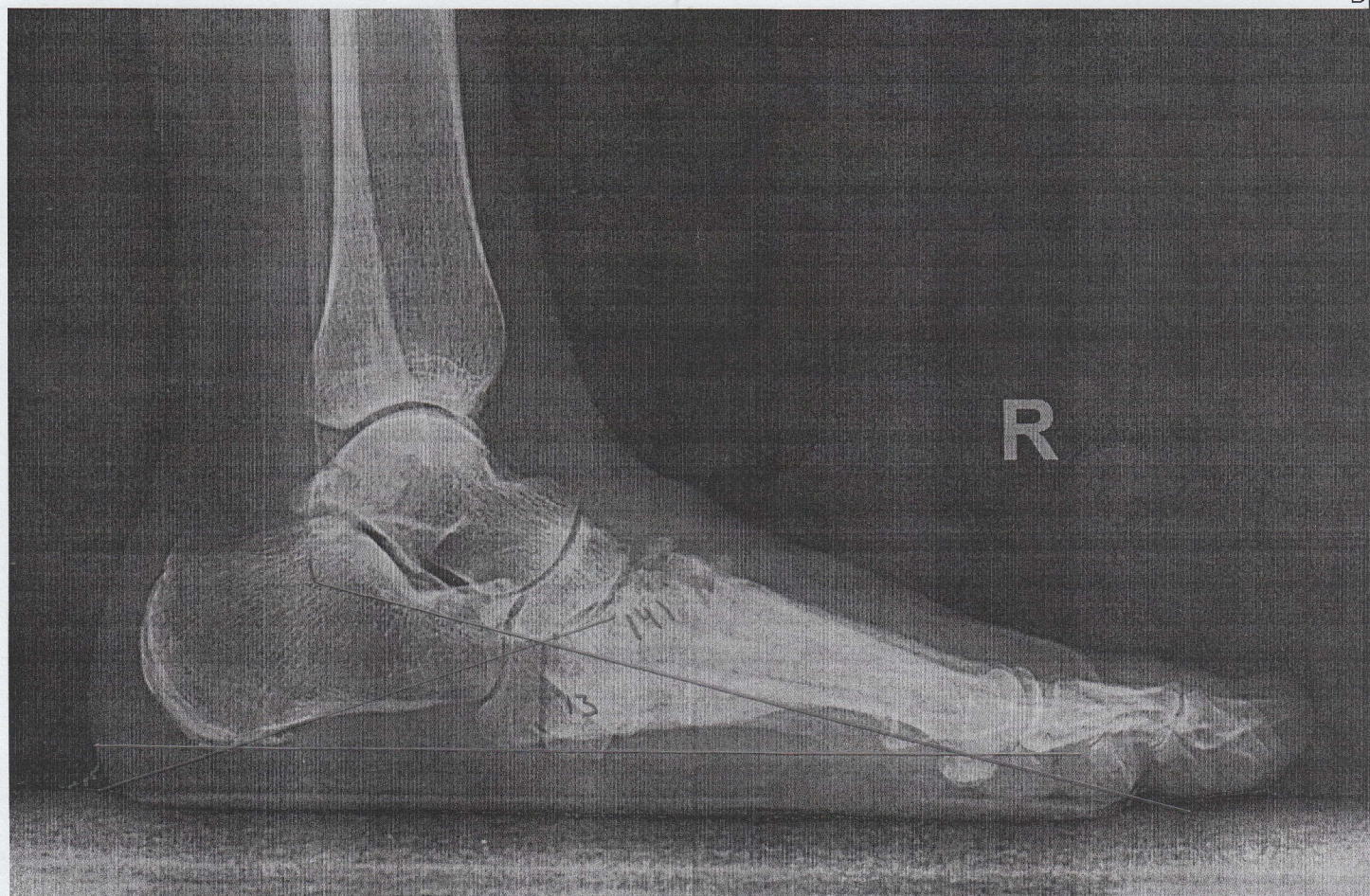
ФИО Николаева Ю О
Дата рождения 13.06.1976

Доза 0.376 мЗв
Врач



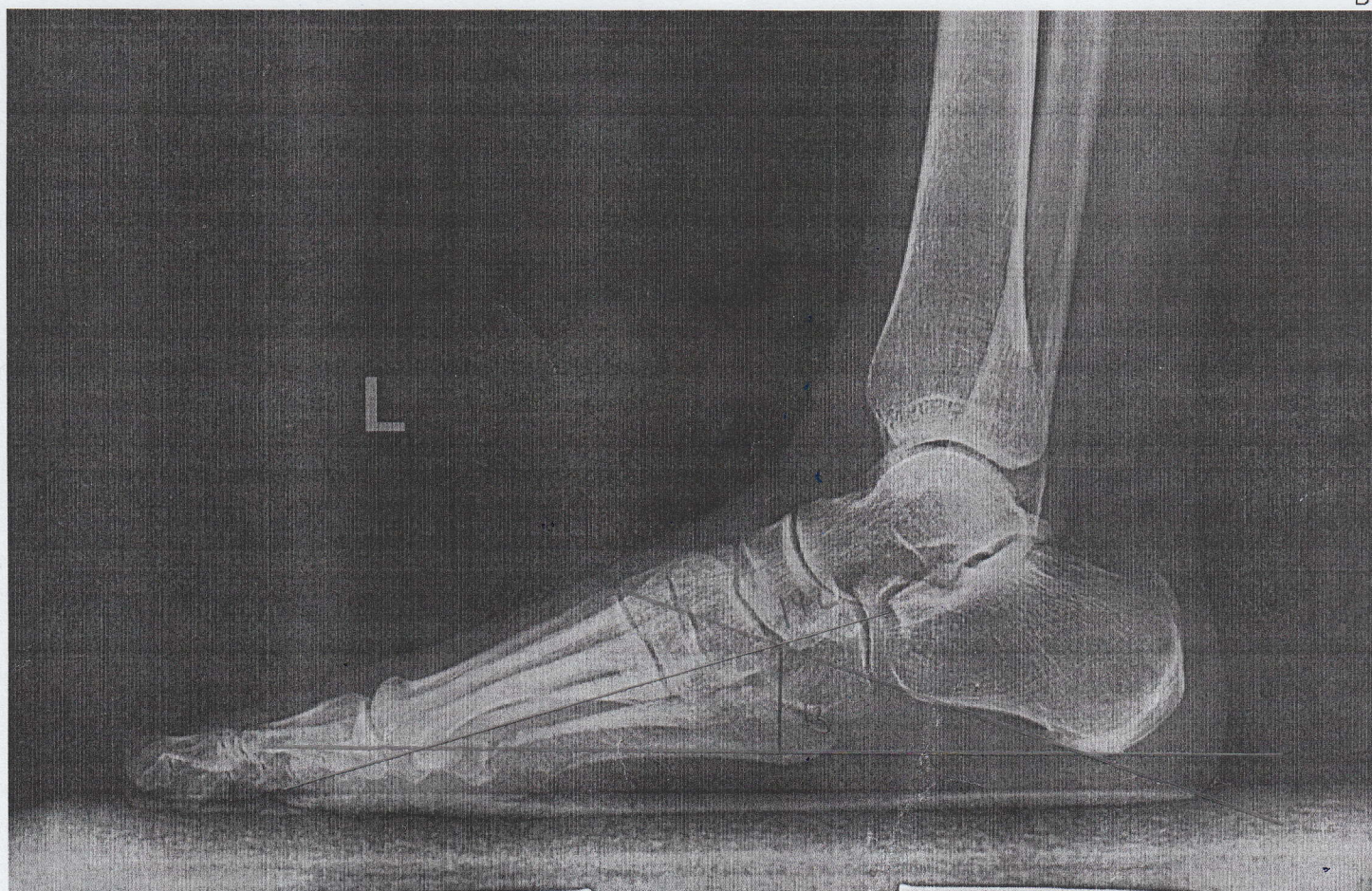
ФИО Николаева Ю О
Дата рождения 13.06.1976

Дата записи 24.02.2016
Доза 0.376 мЗв
Врач



ФИО Николаева Ю О
Дата рождения 13.06.1976

Дата записи 24.02.2016
Доза 0.376 мЗв
Врач



НАПРАВЛЕНИЕ
В ООО «ПРОТЕЗНО-ОРТОПЕДИЧЕСКОЕ ПРЕДПРИЯТИЕ «АЛЬТЕРНАТИВА»

Илюлава Ю. О.

ф.и.о. пациента

диагноз

Диатез. стопа с разрывом
сустава дистальной
предплюсны

рекомендуемые изделия

свѣжий полупротезис.

наименование лечебного учреждения

Центр ортопедии
с контакт

ф.и.о. врача, контактный телефон

Морачёв Е.С. + 8706060
КФРБ.

дата

09-102
ЦФРБ - КФРБ