



МБУЗ "ЦРБ Миллеровского района"

Тип исследования: рентгенография  
Ф.И.О. ТКАЧЕВ Н.В.                      Дата рожд.: 2006  
Адрес: ул.Т.Шевченко 80              Пол: М

Номер снимка: 48698      Дата снимка: 27.07.2016  
Поглощенная доза (мкЗв): 11

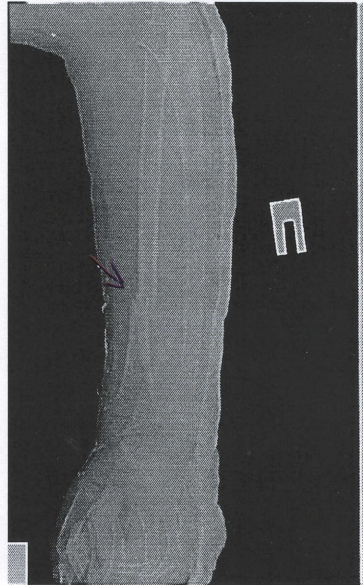
Номер

Группа:

Леч.врач:

Описание:

На р-граммах правого предплечья в гипсовой повязке определяется перелом н/3 обеих костей предплечья с удовлетворительным стоянием к/о.



Врач:

Калашян С.Г.



МБУЗ "ЦРБ Миллеровского района"

Тип исследования: рентгенография  
Ф.И.О. ТКАЧЕВ Н.В.                      Дата рожд.: 2006  
Адрес: ул.Т.Шевченко 80              Пол: М

Номер снимка: 48699      Дата снимка: 27.07.2016  
Поглощенная доза (мкЗв): 10

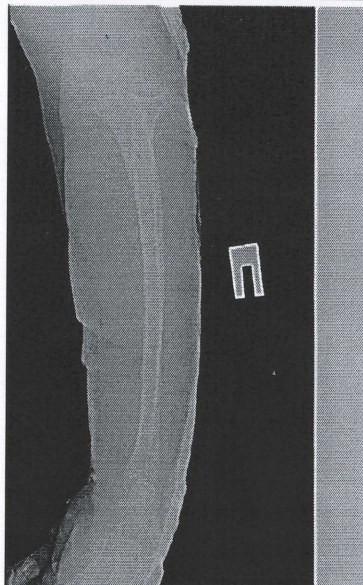
Номер

Группа:

Леч.врач:

Описание:

См. №48698.



Врач:

Калашян С.Г.